

ERRADICACION DEL TRABAJO INFANTIL

UNIDAD DE TOXICOLOGIA
HOSPITAL DE NIÑOS R.
GUTIÉRREZ- 2007

Porcentaje de niños, niñas y adolescentes que trabajan¹

País	Ocupados (en miles)	Tasa de trabajo
Belice	9	11%
Bolivia	656	28%
Brasil	5.071	12%
Colombia	1.568	15%
Costa Rica	114	10%
Chile	196	5%
Ecuador	779	21%
El Salvador	288	15%
Guatemala	938	23%
Honduras	356	15%
Jamaica	16	2%
Nicaragua	253	14%
Panamá	46	6%
Paraguay	322	10%
Perú	1.987	26%
R. Dominicana	436	18%

¹ Fuente: Organización Internacional del Trabajo 2006. "La eliminación del trabajo infantil: un objetivo a nuestro alcance"

Erradicación del trabajo Infantil

- Cambios físicos y de maduración sexual
- Crecimiento cognitivo
- Cambios en el comportamiento y psicosociales
- Poco entrenamiento o instrucción acerca de la tarea que realiza
- Consumo de alcohol, cigarrillos y otras drogas de abusos
- En un estudio en EE:UU entre 8779 adolescente de 12 a 17 años de edad 43% experimentaron exposición a tóxicos

Erradicación del trabajo Infantil

- Las consultas que hemos recibido fueron acerca de trabajos:
- En talleres mecánicos (exposición a hidrocarburos, pinturas, etc)
- En la industria metalurgica (galvanización, cromado,)
- Exposición a plaguicidas (fosforados, piretrinas, herbicidas(glifosato) fumígenos)
- Estaciones de servicios (hidrocarburos, bencenos?)
- Cartoneros (exposición a metales y otras sustancias)





Erradicación del trabajo Infantil

- Paciente de 19 años de edad. Reciente egresado de una escuela técnica
- Consulta cefaleas, dolor en región frontal y cara
- Debilidad y cansancio. Mareos. Ardor en los ojos
- Epistaxis continua desde hace 4 meses.
- Lesiones en espalda con prurito y además acné monomorfo podría ser causado por AINES o por metales.
- Trabajaba en el cromado de piezas de metal (canillas para agua, etc).
- Estaba expuesto a vapores y sustancias químicas tales como paladium, níquel, cobre y cromo

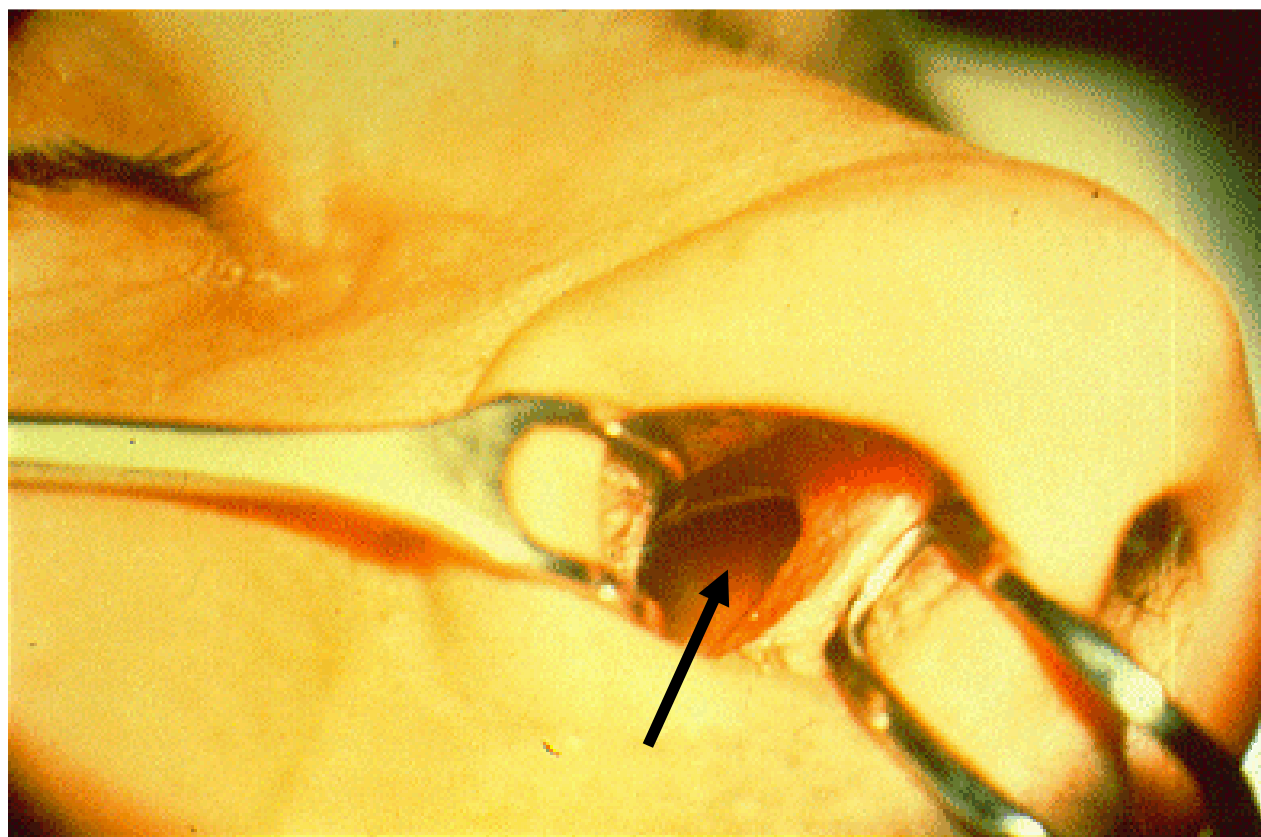
Erradicación del trabajo Infantil

- No utilizaba elementos de protección, ni máscaras ni guantes
- RMN se informa que hay destellos
- Rx de senos paranasales a nivel frontal un elemento radiologicamente compatible con metal en tejido celular subcutaneo
- Se realizaron controles ORL. Rinoscopia anterior presenta mucosa congestiva y deshidratada. No hay vasos dilatados Faringitis posterior crónica

Erradicación del trabajo Infantil

- Níquel 30mcg/g de creatinina para un nivel de referencia <5 mcg/g de creatinina.
- Rx de torax y Espirometría normales
- El adolescente fue retirado de su lugar de trabajo y los niveles de Níquel descendieron.
- Níquel, figura en el listado I de la IARC

Perforación del tabique nasal por cromo



EXPOSICION A CROMO

